Nódulos pulmonares múltiples



José Barquero-Romero

Complejo Hospitalario Universitario de Badajoz.

Servicio Extremeño de Salud.

Antecedentes personales

Paciente varón de 84 años.

Fibrilación auricular crónica

Cardiopatía valvular con Estenosis aórtica. Ingresado hacía dos semanas por cuadro de insuf. Cardiaca.

Enfermedad cerebrovascular crónica,

Epilepsia secundaria

Fumador de 20 cigarrillos/dia

TTo habitual:

- Carbamazepina 200,
- Simvastatna 20,
- Ranitidina
- Sintrom.

Régimen de vida: Independiente ABVD. (I.Barthel 80)

Enfermedad actual:

Desde el ultimo alta hospitalaria, incremento progresivo de su disnea habitual.

No fiebre.

No tos ni expectoración.

No dolor torácico.

Exploración física:

Orientado y colaborador.

Eupneico en reposo.

Discreta sequedad cutáneo mucosa.

Cabeza y cuello sin hallazgos de interés.

Ausc. Pulmonar: murmullo vesicular disminuido globalmente, con algún crepitante basal.

Abdomen blando y depresible, sin masas ni megalias palpables.

Extremidades sin edemas ni signos TVP.

Exploraciones complementarias

- Hemograma: Hb 11.3. Hto 37. VCM 86. HCM 32. Plaq 99.000. Leucos 5000 (61% Seg, 16% L)
- INR 3.9. Fibrinógeno 1213. Dímero D 532.
- Bioquímica:
  - Glucosa 98.
  - Urea 88. Creat 1.2. Ac. úrico 8. Na 141. K 3.2. Cl 98
  - Colesterol total 158. HDL 45. LDL 97. Tg 74.
  - Prot. tot. 6. Alb 3.2.
  - B. total 1. Directa 0.3. CPK 165. CPK 525. GOT 25. GPT 25. GGT 215. FA 103.. Fe 46. P 2.7. Ca 8.2.
  - Factor reumatoide 13.
  - PCR 7.
  - Ferritina 86.
  - Hormonas tiroideas normales.
- ECG: FA, criterios de HVI.

Exploraciones complementarias

- Rx tórax

Exploraciones complementarias

- TC tórax

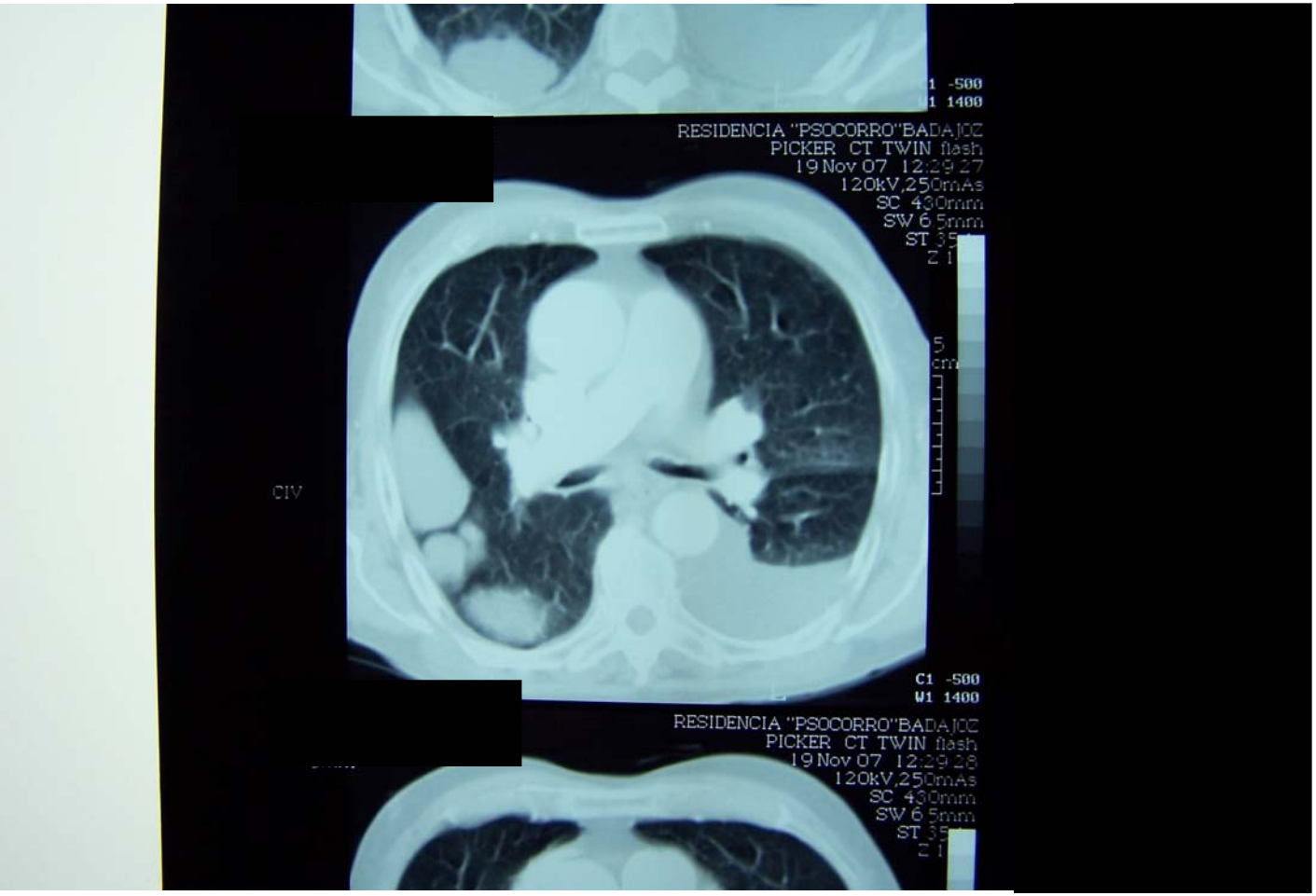

Discusión

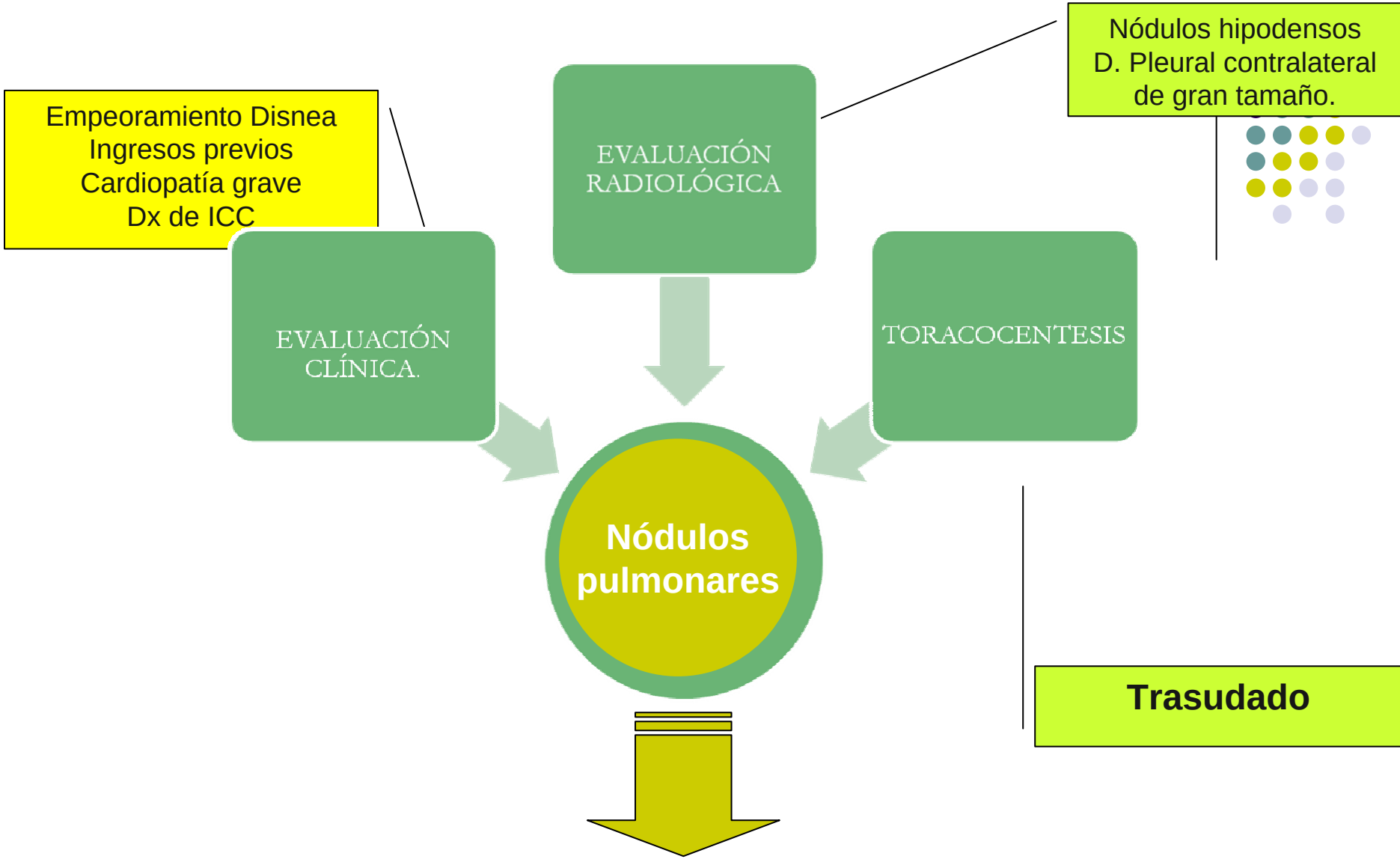

TRATAMIENTO DIURÉTICO: BALANCE NEGATIVO

pseudotumor pulmonar

Tumor fantasma

Tumor evanescente

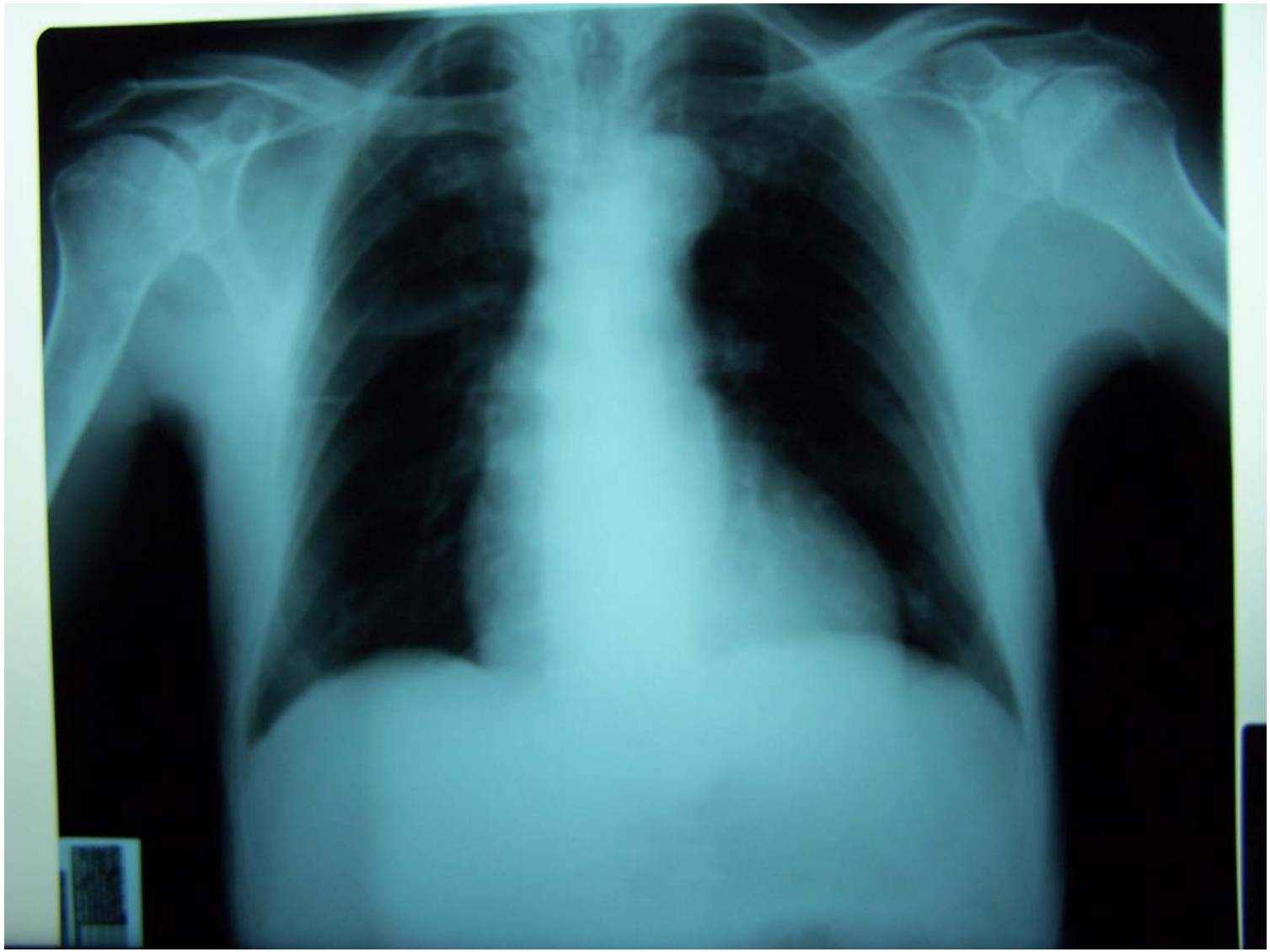

Nuestro caso

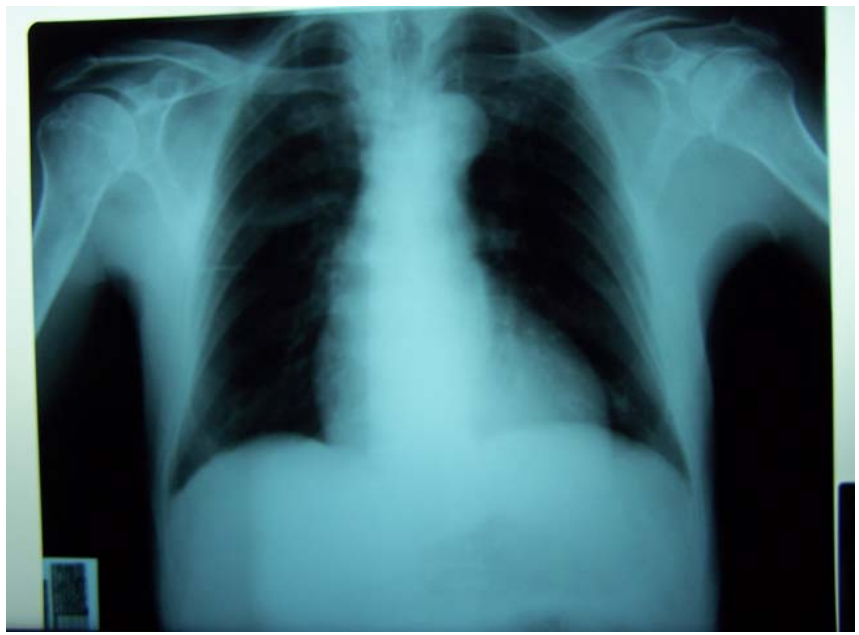

Insuf Cardiaca: manifestaciones clínicas

- Clínica aguda:
  - Disnea, de predominio nocturno, ortopnea, utilización de la musculatura respiratoria accesoria, cianosis periférica y central, taquicardia, palidez, sudoración fría, ansiedad…
  - Expectoración espumosa en los casos severos, a veces sanguinolenta, y en ocasiones hemoptisis franca.
  - El examen físico: ingurgitación yugular, reflujo hepato-yugular, crepitantes difusos y sibilancias espiratorias… disminución del nivel de conciencia y colapso circulatorio.
- Clínica subaguda: comienzo con síntomas insidiosos y pocos hallazgos físicos: disnea sólo de esfuerzo; ortopnea y disnea paroxística nocturna.

INSUF. CARDIACA Y EL PACIENTE ANCIANO

Insuf Cardiaca: manifestaciones radiológicas

- Características:
  - redistribución vascular,
  - cardiomegalia (puede no existir en ocasiones como en el infarto de miocardio reciente, miocardiopatía restrictiva, etc)).
  - Líneas B de Kerley y signos de edema perivascular (borramiento perihiliar).
  - Lesiones condensantes con broncograma aéreo, frecuentemente con distribución en “alas de mariposa”. (edema alveolar)
  - Puede aparecer derrame pleural (bilateral en el 60%, si es unilateral, es más frecuente en el lado derecho).

Insuf Cardiaca: manifestaciones radiológicas atípicas

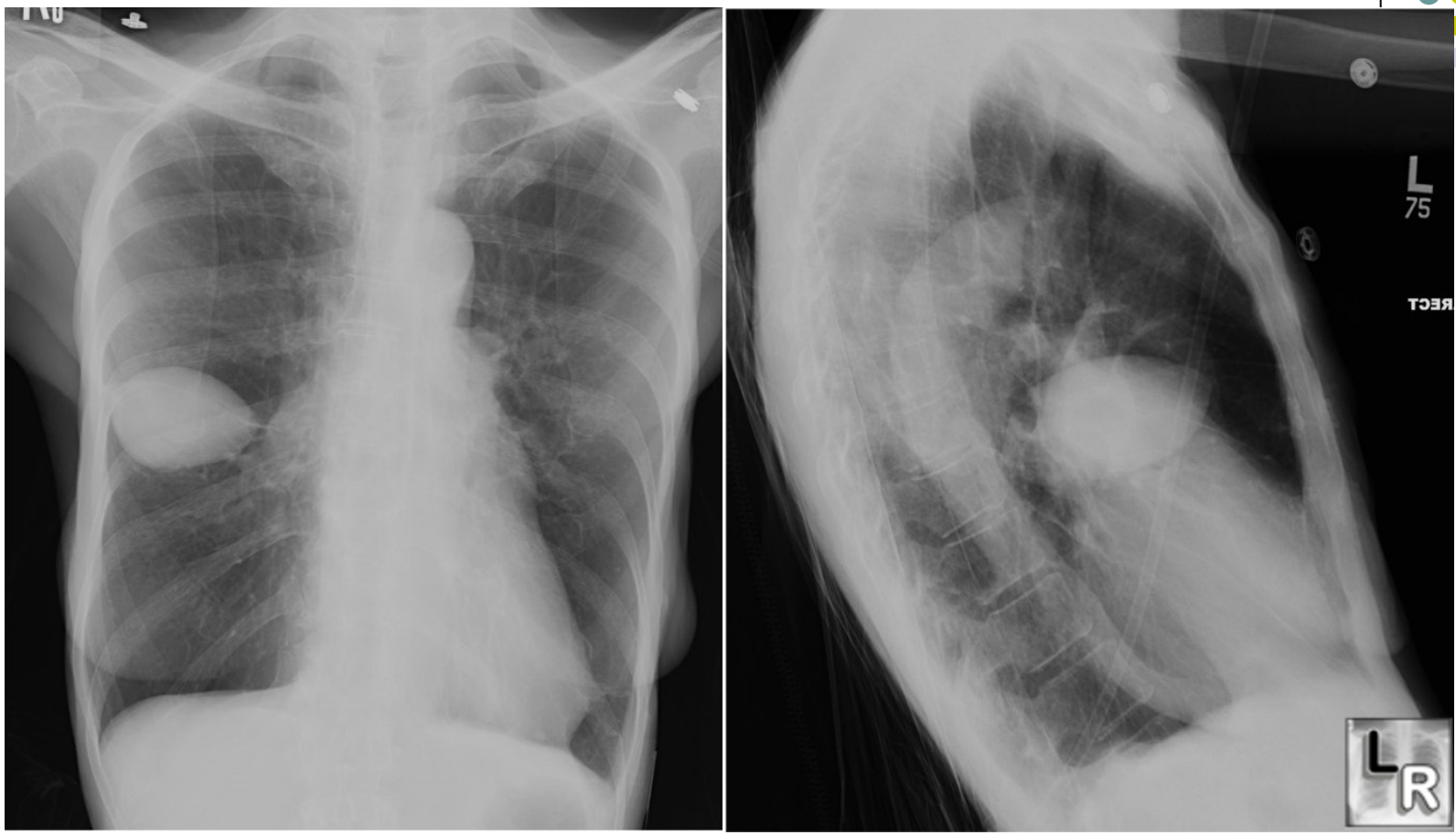

Insuf Cardiaca: manifestaciones radiológicas atípicas

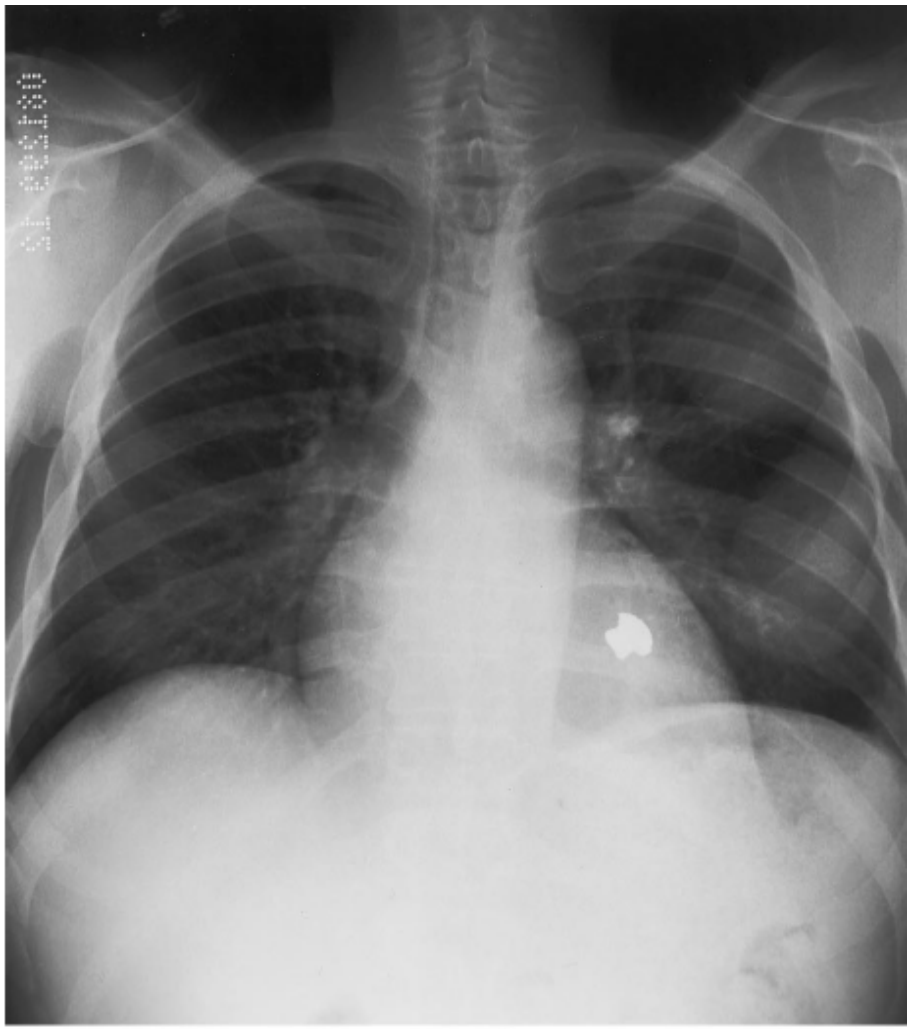

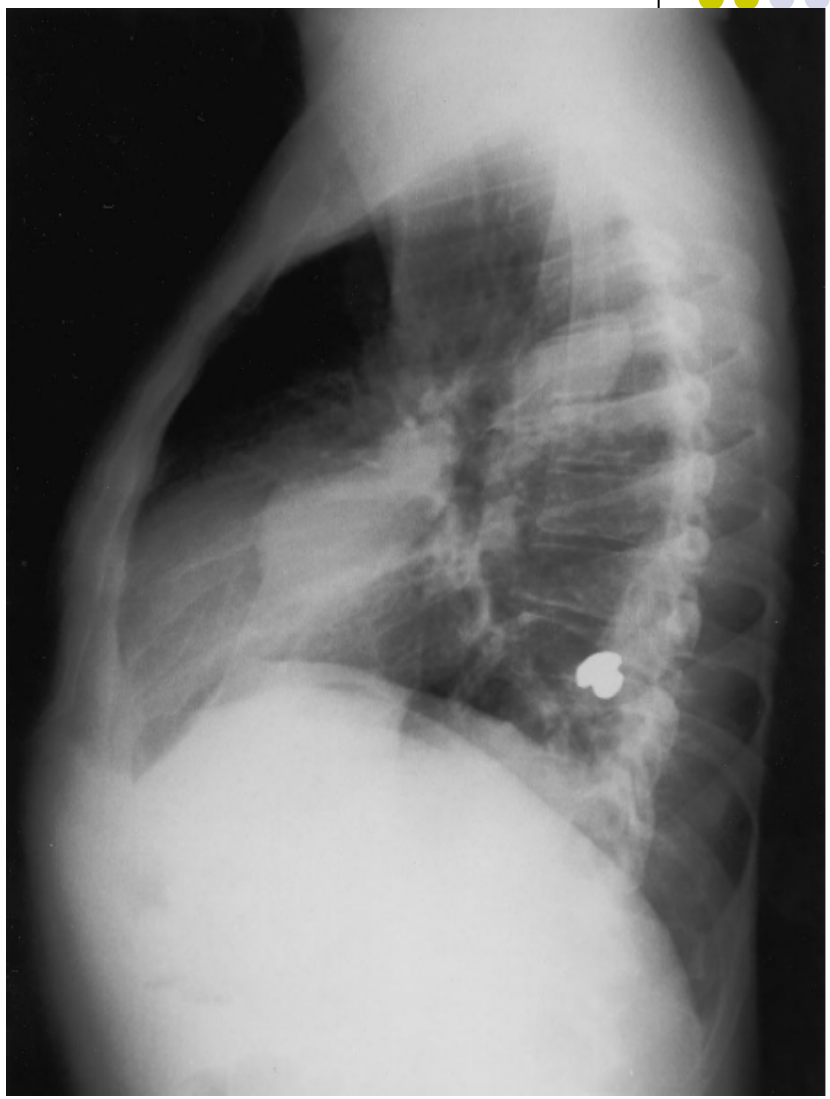

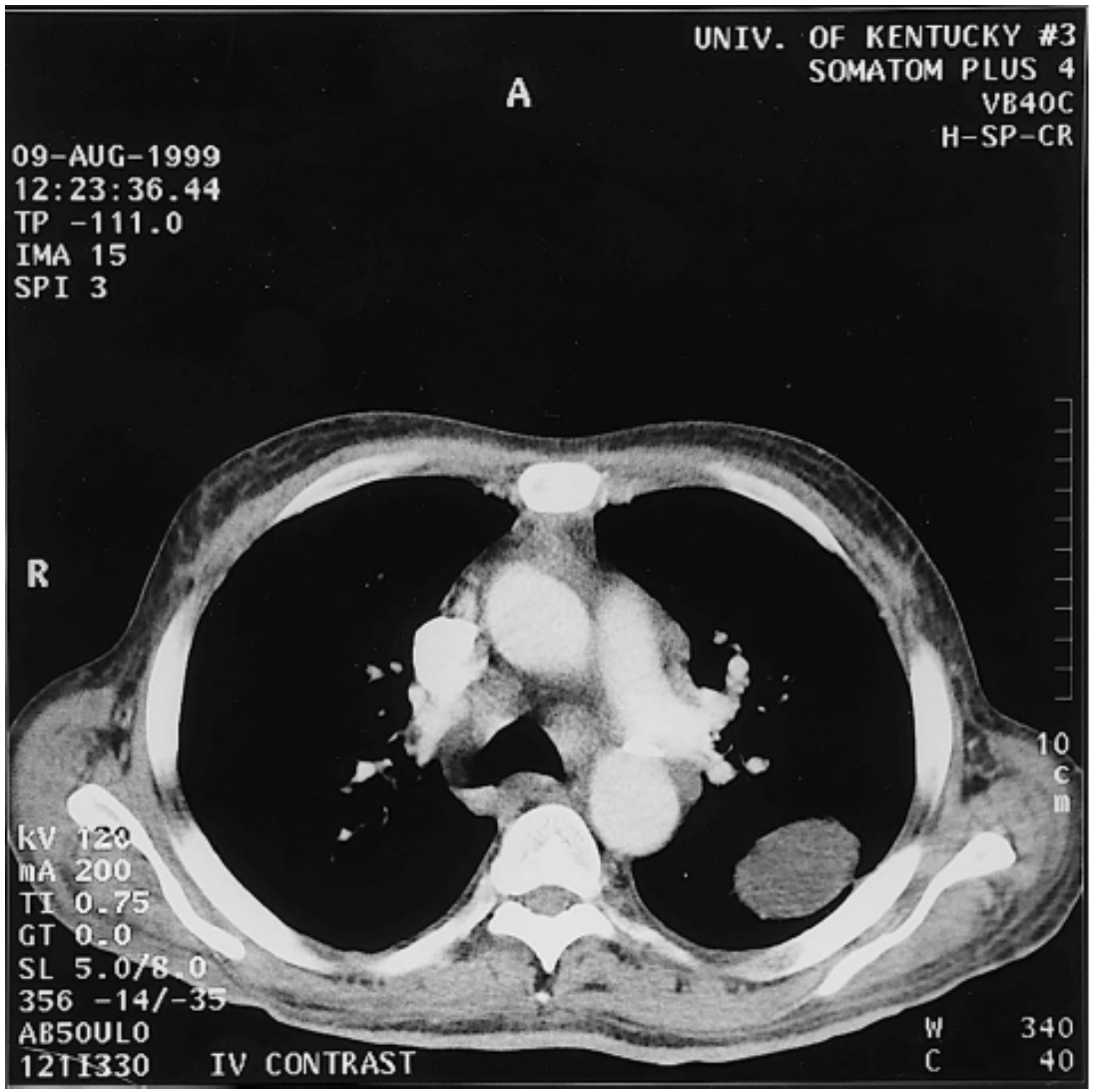
UNIV. OF KENTUCKY #3
SOMATOM PLUS 4
VB40C
H-SP-CR
A
09-AUG-1999
12:23:36.44
TP -111.0
IMA 15
SPI 3
R
10
cm
kV 120
mA 200
TI 0.75
GT 0.0
SL 5.0/8.0
356 -14/-35
ABSOULO
1211330
IV CONTRAST
W 340
C 40

Tumor evanescente

- Se refiere a la presencia de una colección de liquido pleural a nivel de la fisura interlobar, de carácter transitorio.
- Su causa mas frecuente es el fallo cardiaco.
- Es un trastorno infrecuente, pero bien documentado. (unas 100 casos Medline)
- La primera referencia se la debemos a Stewart, en 1928, que lo denominó “hidrotórax lobar”.
- El reconocimiento de esta presentación radiológica es importante, no por que el manejo del fallo cardiaco vaya a variar sino por evita un estudio innecesario del paciente para descartar un tumor maligno.
- Ocurre mas frecuentemente en el lado derecho.

PATOGENESIS

- Los estudios necrósicos …..**pleuritis adhesiva**.
- La pleuritis provoca la adhesión y la obliteración del espacio pleural, actuando de una forma preventiva en al acumulación de liquido libre en la pleura.
- Pero:
  - en la mayoría de los pacientes no encontramos ni síntomas ni antecedentes de proceso pleural.
  - Estas adherencias pueden ser transitorias ya que hay pacientes que tras resolverse el tumor evanescente, presentan otros episodios de Insuf cardiaca con derrame libre.

La serie de mayor tamaño

- Van Gelderen, recogió 12 pacientes consecutivos con fallo cardiaco y colección de liquido pleural interlobar, en un periodo de 8 años.
- En los 12 afectado el lado derecho. La cisura menor es la mas frecuentemente afectada. Después la cisura mayor.
- Es frecuente la afectación de ambas.
- La presencia de derrame subcostal tambien se ha reportado.
- La afetación del lado izdo es muy rara.
- Encontró algunos pacientes en los que la única manifestación del fallo cardiaco era la presencia de tumor evanescente.

Resumen:

- **Frecuencia:** “Probablemente” muy infrecuente.
- **Sospecha:** cualquier opacidad de forma lenticular en la rx de tórax, especialmente si aparece en el lado derecho, superpuesta a la parte central del pulmón y en un paciente en situación de fallo cardiaco (no correspondencia con la severidad de la Insf Cardiaca). Puede ser único signo de descompensación.
- **Importancia en nuestra actividad:** Evita estudios innecesarios.

Case 2: A 78 year old male (A. D., HH 33-289) entered November 24, 1949 with cough, dyspnea, chest pain, and weight loss. Clinical impression was hypertensive heart disease plus possible bronchogenic carcinoma. Chest x-ray film (Fig. 2A): gross cardiac enlargement with small bilateral pleural effusions. Well-delineated spheroidal density in the right mid-lung field, superimposed upon a larger ovoid density of lesser opacity. Interpreted as congestive pulmonary changes plus neoplasm. Films made four days later, after digitalization (Figs. 2B and 2C): disappearance of right mid-lung field tumor, leaving only minute collections of fluid in the long and short fissures. Associated marked decrease in cardiac size. The scheduled bronchoscopy was cancelled.

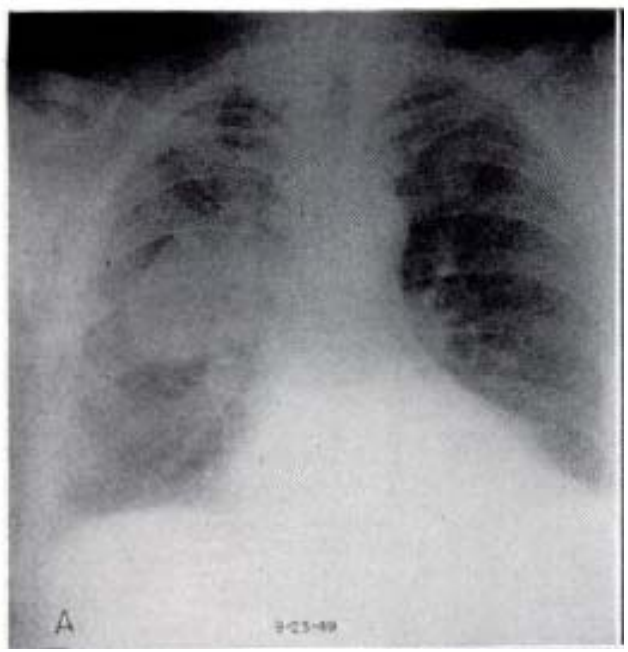

IMÁGENES EN CARDIOLOGÍA

Tumor evanescente o tumor fantasma pulmonar: una manifestación radiológica infrecuente de la insuficiencia cardiaca

JOSÉ BARQUERO-ROMERO, VICTORIA GAMERO FARDO

Un varón de 84 años, hipertenso y ex fumador (más de 50 paquetes-año) ingresó por incremento progresivo de su disnea, ortopnea, disminución de la diuresis y edemas. En la radiografía de tórax se observó cardiomegalia, incremento de la vascularización pulmonar y tres imágenes nodulares de gran tamaño en el hemitórax derecho, de aspecto lenticular (Figuras 1 y 2), que aparecían bien definidas, periféricas e hipodensas. La confirmación de la sospecha diagnóstica de tumor evanescente o tumor fantasma se obtuvo al comprobar la desaparición de las imágenes radiológicas a los 4 días de tratamiento diurético (Figura 3).

Fig. 1. Radiografía posteroanterior de tórax. Nódulos pulmonares.

Fig. 2. Radiografía lateral de tórax. Nódulos pulmonares.

Fig. 3. Radiografía posteroanterior de tórax con desaparición de los nódulos pulmonares.

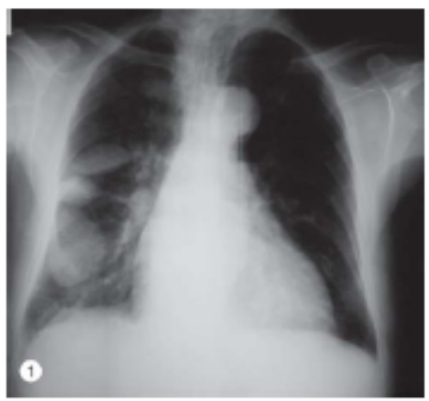

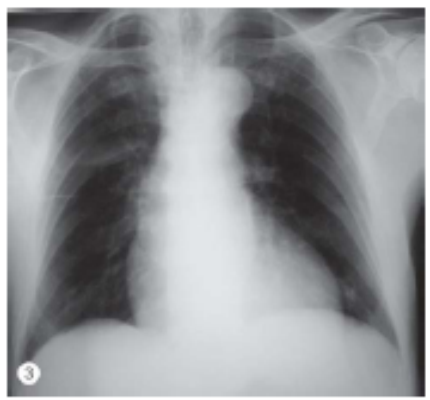

Servicio de Medicina Interna. Hospital Virgen Macarena. Complejo Hospitalario Universitario de Badajoz. Servicio Extremeño de Salud. Badajoz, España.
e-mail: [illegible]

Rev. Argent. Cardiol. v.77 n.1 ene./feb. 2009